



SUMARIO

MONOGRAFÍA

- 92 **Anillos Intraestromales de Ferrara**
Mónica Aguaviva

TRABAJO ORIGINAL

- 96 **Características Clínicas, Epidemiológicas y Bacteriológicas de los Abscesos Corneales en el Hospital Santa Lucía**
Período marzo 2005 - febrero 2006
Cesar Demonte y Fabián Perez

REVISIÓN

- 105 **Glaucoma de células fantasmas**
María Fernanda Suárez Velázquez

ACTUALIZACIÓN

- 113 **Reparación del desprendimiento de la Membrana de Descemet**
Alberto P. Brochard

SECCIONES

- 90 Editorial
116 Módulo Plástica Ocular
117 Calendario
119 Normas de presentación



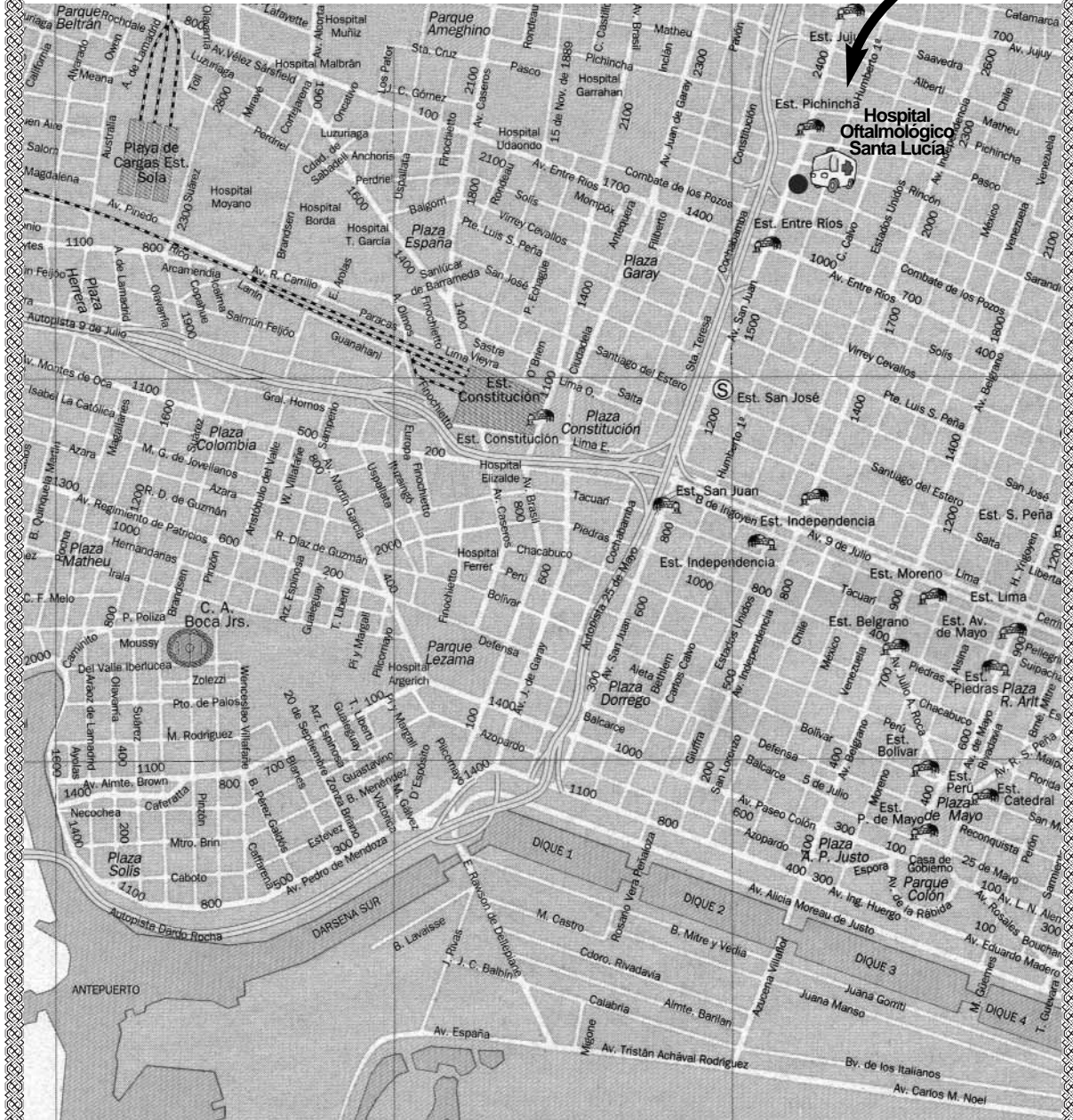
Imagen de la portada
- Luvio 2006 -



HOSPITAL OFTALMOLÓGICO SANTA LUCÍA



CIUDAD AUTÓNOMA DE BUENOS AIRES
ARGENTINA



Av. San Juan 2021 - Capital Federal

❦

HOSPITAL OFTALMOLÓGICO SANTA LUCÍA

Directora: Dra. Graciela Reybaud

Subdirectores: Dr. Carlos Guisasola - Dra. Estela Fernández Rey

OSL CONSEJO EDITORIAL

Director Científico:
Dr. Carlos Hugo Plotkin

~ ~

Comité Científico de Redacción:

Dra. Patricia Atenor
Dr. Oscar Croxatto
Dra. Mónica Chioconi
Dr. Daniel Grigera
Dr. Fernando Pellegrino
Dr. Jorge Valverde
Dr. Daniel Vidal

~ ~

Comité Científico Asesor:

Dra. María Amuchástegui
Dr. Daniel Benisek
Dr. Gustavo Bodino
Dra. Marta Bouchez
Dr. Ricardo Brunzini
Dr. Antonio Carrizo
Dr. Oscar Castro Medina
Dr. Rodolfo Casullo
Dr. Ricardo Corradi
Dr. Antonio Famiglietti
Dra. Susana Gorosito
Dr. Patricio Grayeb
Dra. Ester Palazzo
Dra. Mabel Pepa
Dr. Jorge Porporato
Dr. Juan Ranieri
Dr. Pablo Rivera
Dr. Jorge Sánchez
Dra. Elvira Senlle
Dr. Jorge Spadaccini
Dr. Eduardo Torres
Dra. Margarita Villada

Dirección: Av. San Juan 2021
Tel.: (54-11) 4941-5555/7077
hospstalucia@speedy.com.ar
www.hospitalsantalucia.org

Oftalmológica Santa Lucía
es una realización editorial
trimestral de:

 **EDICIONES
DE LA GUADALUPE**

Buenos Aires, Argentina
Teléfono: (54-11) 4372-8327
Tel.: (54-11) 4373-6366
osl@fibertel.com.ar
edicionesdelaguadalupe@fibertel.com.ar

La reproducción total o parcial
de los artículos de esta
publicación no puede realizarse
sin la autorización expresa
por parte de los editores.
La responsabilidad por los juicios,
opiniones, puntos de vista o
traducciones expresados en los
artículos publicados corresponde
exclusivamente a sus autores.
Registro de la Propiedad
Intelectual en trámite.
ISSN 1666-1346

El volumen V, N° 3
pertenece a los meses de julio, agosto,
septiembre de 2006

Dirección Editorial:

Lic. Iris Uribarri

Coordinación y Diseño:

Eugenia Grané

Diagramación:

Magdalena Morán

Publicidad:

Jessica Sánchez Voci

❦

Breves y varias

Dr. Carlos H. Plotkin.

Jefe Docencia e Investigación.

Hospital Oftalmológico Santa Lucía, Bs As, Argentina.

chplotkin@hotmail.com

Durante el acto inaugural del Curso Anual de la Sociedad Argentina de Oftalmología, la presencia del Sr. Ministro de Salud Dr. Gines González García convalidó el acercamiento que se venía gestando entre representantes de la SAO y el CAO con funcionarios del ministerio para enfrentar el problema ya conocido del éxodo de pacientes al exterior para ser sometidos a cirugías de catarata.

Se desprende de lo dicho por el Ministro la idea de aunar esfuerzos para modificar esa postura, evitar el traslado de gente a distancias considerables, impedir que el paciente le “diga mucho gusto, encantado de conocerlo” a su cirujano en el quirófano y que después, (qué importa del después, no?) sea atendido a su regreso por otro desconocido.

De hecho en los hospitales de nuestra ciudad se está trabajando para ello y la idea es aumentar el número de prestaciones quirúrgicas mediante el nombramiento de médicos y enfermeras en horario vespertino, con lo cual se podría duplicar el número de cirugías.

De paso no viene mal recordar que en nuestro medio contamos con una enfermera cada seis médicos, lo cual revela un desfasaje importante en nuestro sistema de salud.

Esto realmente no ocurre sólo aquí, sino en toda América.

En este sentido la OMS instŃ hace poco tiempo a que la formaciŃn de enfermeros en cantidad y calidad sea una polŃtica de estado y la distribuciŃn de los mismos debe ser efectuada de cuerdo a las necesidades de la poblaciŃn.

Queremos recordarles que comienzan este mes los mŃdulos de actualizaciŃn como se viene haciendo desde 1991, curso que se suma a otros que se realizan durante el aŃo. El calendario de los cursos es bastante caŃtico, ya que algunos se superponen y los temas se agotan. SerŃa interesante, y es algo que habrŃa que estudiar detenidamente, establecer a principio de aŃo un cronograma desde el mŃs alto nivel institucional, que diagrame y distribuya los cursos que se harŃn durante el aŃo, a fin de que empresas y profesionales sepan de antemano como tendrŃn que dosificar su esfuerzo.

En noviembre nuestro hospital participarŃ junto con los servicios de OftalmologŃa de los hospitales de la Ciudad de un curso que auspicia la SAO por primera vez donde se incluirŃn mesas redondas sobre actualizaciŃn, presentaciŃn de casos por mŃdicos jŃvenes, investigaciŃn, interrelaciŃn con otras especialidades, temas interŃs gremial y emergentologŃa. La idea es una convocatoria amplia con participaciŃn activa exclusivamente de los mŃdicos del sistema. Deseamos el mayor de los Ńxitos a esta interesante iniciativa.

Hasta la prŃxima.

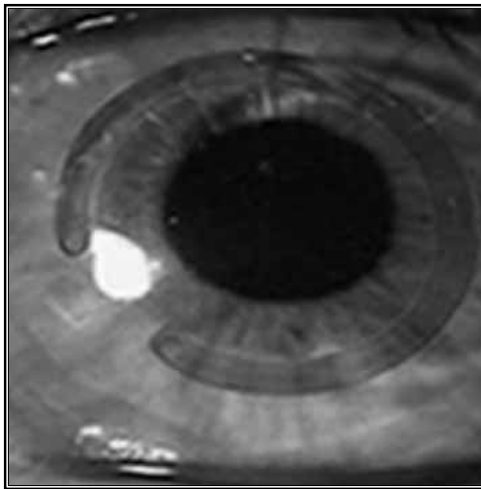
MONOGRAFÍA

Anillos Intraestromales de Ferrara

Dra. Mónica Aguaviva

✉ hospstalucia@speedy.com.ar

Los primeros trabajos sobre implantes intracorneales fueron realizados por Barraquer en 1949. En 1986 se inicia por el Dr. Ferrara la investigación de implantes intracorneales teniendo como objetivo la corrección de miopías moderadas y elevadas, considerando que las técnicas entonces existentes permitían apenas la corrección de pequeñas miopías hasta 6,00 dioptrías.



El Anillo de Ferrara es un dispositivo médico implantable en el estoma corneano produciendo la regularización de deformaciones corneanas causadas por patologías del tejido y la corrección o disminución de errores de refracción asociados. Es fabricado a partir del PMMA (polimetilmetacrilato), material comprobadamente inerte y bio-

compatible que es utilizado por décadas en la fabricación de implantes intra-oculares

mecanismo de acción

El anillo corneal obedece a los postulados de Barraquer y Blavatskaya, según los cuales la adicción en la periferia de la córnea resulta en aplanamiento de la misma, y el diámetro del anillo determina cuanto la córnea será aplanada de modo tal, cuanto más tejido adicionado (espesura del anillo) y cuanto menor el diámetro, mayor será la corrección óptica obtenida.

De los estudios resultan observaciones adicionales:

- Aplanamiento central y periférico de la córnea, preservando su esfericidad.
- Disminución del largo de la cámara anterior, tal como es revelado por la biomicroscopia ultrasónica.
- Regularización de la superficie de la córnea a través de un movimiento de báscula provocado por la superficie plana de la base del anillo, que resulta en un aplanamiento de la córnea correspondiendo a la punta de los segmentos y de un encurvamiento de la misma en la región correspondiente al cuerpo del anillo.
- Paralización de la evolución del queratocono, disminución de las opacidades presen-

tes en el ápice del cono, reducción de síntomas como prurito, fotofobia y dolor ocular.

- No correspondencia entre agudeza visual no corregida post-operatoria y ametropía residual. A veces se observa la buena visión sin corrección con residuos de refracción elevados.
- El efecto prismático generado por la sección triangular elimina los fenómenos de halos y ofuscamiento que podrían resultar del pequeño diámetro de la prótesis.

Características

- Material: acrílico CQ
- Diámetro: variable de 5.0 o 6.00 mm
- Espesor: variable entre 100 y 150 micras, dependiendo del grado que será corregido.
- Medida: 1 o 2 segmentos con largura de arcos variable (90°, 120°, 150° y 160°)
- Sección: triangular.

Indicaciones

La correcta indicación para el implante de los anillos de Ferrara requiere una completa evaluación de las condiciones topográficas y paquimétricas de la córnea, aparte del examen oftalmológico completo.

En general, puede ser indicado en los siguientes casos:

1. miopías moderadas y elevadas hasta 20 dioptrías.
2. astigmatismos irregulares por queratocono.
3. astigmatismos irregulares post Queratoplastia penetrante.
4. ectasias corneal post Lasik.

El pequeño diámetro del anillo, permite correcciones de miopía y de astigmatismo elevado, lo que hace adecuado para corrección de patologías oculares como queratocono, astigmatismos irregulares de cualquier etio-

logía y ectasias corneales post Lasik. Con respecto al queratocono, debe ser considerado el grado evolutivo, la tolerancia o no a lentes de contacto, la estabilidad o no del proceso. Seleccionamos preferentemente, los individuos jóvenes con cono en evolución e intolerantes a lentes de contacto.

Contraindicaciones

Básicamente, las contraindicaciones para los implantes anulares de anillos intracorneales son las mismas que para cualquier procedimiento refractivo corneal: uveítis, iritis, iridociclitis, rubeosis iridis, distrofias corneales, blefaritis, ojo seco, glaucoma, pacientes en tratamiento de glaucoma, pacientes con patologías retinianas y/o dislocamientos previos, pacientes diabéticos portadores de retinopatía, pacientes portadores de catarata de cualquier etiología, microftalmos o pacientes con ojo único. Otras contraindicaciones son: conos muy avanzados, con curvaturas superiores a 75 dioptrías y opacidades apicales importantes, casos de astigmatismos elevados post trasplante de córnea, el anillo no será implantado si la córnea donada está muy descentrada, hidrops, enfermedad atópica severa, enfermedad auto inmune o inmunológica, síndrome de erosión corneana recurrente, distrofia corneana.

Nomograma

La selección del anillo dependerá de la ametropía y, tratándose del queratocono, del grado evolutivo del mismo.

El uso de este nomograma permite asociar los dos: el grado evolutivo del queratocono y la ametropía existente. De esa forma, si tenemos un paciente con cono incipiente y alta

miopía, utilizaremos un anillo de 350 micras, y así sucesivamente.

Diámetro	Espesor	Dioptría a ser corregida
5,00 mm	0,150 mm	-2,00 a -4,00
Cono I	0,200 mm	-4,25 a -6,00
Cono II	0,250 mm	-6,25 a -8,00
Cono III	0,300 mm	-8,25 a 10,00
Cono IV	0,350 mm	-10,25 a -12,00

Técnica quirúrgica

1- Instrumental Quirúrgico:

Para realizar la cirugía son necesarios los siguientes instrumentos:

- Espátula doble y simple de Ferrara,
- Suarez spreader,
- Marcador de zona óptica de 3, 5, 7 mm,
- Marcador de incisiones radiales de 8,
- Gancho de Sinsky de 0,20 mm,
- Micrómetro de diamante con lámina de Ferrara.

2- Técnica quirúrgica

Anestesia: la cirugía es realizada con anestesia tópica después de la miosis con pilocarpina.

El eje visual es marcado por reflejo del filamento de la lámpara del microscopio de la córnea, independientemente de la pupila. Hay que tener en cuenta que en el queratocono, el ápice está con frecuencia, desplazado inferiormente, y el anillo deberá quedar situado en la base del cono, donde sea que esté.

Delimitamos la zona óptica de 5,00 mm con azul de metileno y marcamos el eje más curvo de la córnea, donde serán realizadas las incisiones radiales, con bisturí apropiado y

calibrando para 80% de la espesura de la córnea. Se aplica el delaminador de córnea para realizar la bolsa por donde será introducida la espátula doble de Ferrara para confección de los túneles.

Se introducen los segmentos y la cirugía termina luego del posicionamiento adecuado de estos segmentos dentro de los túneles.

Complicaciones

Las principales complicaciones que se presentan son:

- 1- infección: en el post operatorio inmediato, o tardíamente asociado al uso de lentes de contacto. En el primer caso la conducta es remover el segmento del túnel acometido e instituir terapia con antibióticos. En las infecciones tardías, puede o no haber necesidad de remover el segmento, dependiendo de la pérdida o no de sustancia corneal y de la intensidad de la infección.
- 2- migración: habitualmente los pacientes portadores de queratocono son atópicos y presentan prurito intenso. El acto de frotar los ojos puede desplazar los segmentos, llevándolos cerca de las incisiones y posibilitando la extrusión de los mismos.
- 3- extrusión: resulta de la implantación superficial o de la migración de los segmentos. Este evento se puede prevenir a través de los exámenes de rutina, removiendo el segmento antes que el mismo se exponga, re-implantándolo después de algún tiempo.
- 4- descentralización: el anillo deberá estar situado, obligatoriamente, en la base del cono. Por lo tanto, la centralización del procedimiento deberá ser realizada siempre llevando en cuenta el reflejo.
- 5- halos y reflejos: pueden estar presentes en los primeros meses, raramente son

referidos por los pacientes. Cuando y si es necesario, se pueden prescribir mióticos suaves. La incidencia de pacientes con esta queja es muy pequeña.

En la mayoría de los casos, el paciente sólo relata este fenómeno cuando es preguntado. 6- hipo e hiper -correcciones: son complicaciones relativas si consideramos que el objetivo principal es ortopédico y que la corrección visual final deberá ser realizada utilizando los métodos convencionales. La mayoría de los casos quedan hipo-correctados, si es analizado el componente esférico.

Los astigmatismos, en general, son hipercorrectados con la inversión del eje del astigmatismo. 7- opacidades perianulares: son pequeños depósitos blancos, opacos, que se depositan a lo largo de la fase interna del anillo. No tienden a crecer y no perjudican el desempeño visual, siendo apenas antiestéticos al examen biomicroscópico.

Conclusión

Este abordaje terapéutico presenta varias ventajas como :

- preserva la estructura de la córnea y presenta bajo índice de complicaciones, possibilitando que los pacientes se reintegren rápidamente en sus actividades habituales,
- es un método reversible, porque permite que la córnea vuelva a sus dimensiones preoperatorios cuando se remueven los segmentos,
- es reajutable a través del cambio del o de los segmentos,
- no hay rechazo porque el acrílico utilizado para la confección del anillo es inerte,
- elevado índice de satisfacción de los pacientes,
- es una técnica que corrige la deformidad de la córnea y restaura la curvatura fisiológica, compatible con corrección óptica con-

venicional o lentes de contacto,

- estabiliza o retarda la progresión del cono,
- puede estar asociado a otros procedimientos, como adaptación de lentes de contacto y lentes intraoculares.

La técnica de implante de anillo corneal intraestromal es una opción más para el tratamiento de enfermedades que antes sólo tenían, como única y última alternativa, el trasplante de córnea.

Bibliografía

1. Barraquer JL: Cirugía Refractiva de la Cornea- Instituto Barraquer de América, Bogotá, Tomo I- 1989
2. Maurice DM: The Cornea and Sclera. In Hugh Davison (ed) The Eye, New York Academic Press, 1984, pp95.
3. Mc Carey BE, Andrews DM: Refractive Keratoplasty with Intrastoma hydrogel lenticular implants, Invest Ophthal Vis Sei 21: 107, 1981
4. Burris TE, Ayer CT, Evensen DA, Davenport JM, Effects of Intrastromal corneal ring size and thickness on corneal flattening in human eyes, Refract Corneal Surg, 7: 45-50, 1994.
5. Schanzlin D, Verity SM: Intraestromal corneal ring, Principles and practice of Refractive Surgery, Elander R, Rich LF, Robin JB, WB Saunders Editora, 415-419, 1997
6. Nose W, Neves RA, Burris TE, Schanzlin DJ, Belfort Jr R.: Intrastromal Corneal Ring: 12 months sight myopic eyes, J Refract Sug 12: 20-28, 1996.
7. Flemming JF, Wan WL, Schanzlin D: The theory of Corneal Curvature Change with the ICR, CLAO J. 15, 2: 146-150, 1989.
8. Albertazzi R, Virgilio Centurión, La moderna cirugía refractiva, 22:167-181,1999.
9. Siganos D, Ferrara P, et al. Ferrara intraestromal corneal rigs for the correction of Keratoconus, J Cataract and Refract Sug, 28 11: 1947-51, 2002.
10. Miranda D, Sartori M. Ferrara intraestromal rings for severe Keratoconus, J Refract Surg, 19 (6): 645-53, 2003.



TRABAJO ORIGINAL

Características Clínicas, Epidemiológicas y Bacteriológicas de los Abscesos Corneales en el Hospital Santa Lucía. Período marzo 2005 - febrero 2006

Dr. Cesar Demonte MD y Fabián Perez MD

Servicio de Cirugía Plástica - Hospital Oftalmológico Santa Lucía

✉ diraxs_ar@yahoo.com

Introducción

La ceguera de origen corneal es un problema de salud pública a nivel mundial y las queratitis infecciosas una de las causas predominantes. La Queratitis Micótica consiste en una lesión corneal supurativa, ulcerada, con riesgo de pérdida visual y del globo ocular. Estas infecciones constituyen un desafío al oftalmólogo debido a la tendencia a simular otros tipos de inflamaciones corneales y porque el manejo depende de la efectividad y la capacidad de penetración en el tejido corneal del agente antifúngico. La incidencia de esta patología a nivel mundial es de 17% al 35%, mientras que en regiones como en la India del 44% al 47%. El incremento de la incidencia de la queratitis fúngica es principalmente atribuido a un mayor reconocimiento de las características clínicas, mejoría en las técnicas de aislamiento en el laboratorio y mejor reporte de los casos, sin embargo algunos atribuyen este aumento de la incidencia a una extensión del uso indiscriminado de los corticoides y antibióticos. Se reconocen dos formas básicas de micosis: las ocasionadas por hongos filamentosos (especialmente *Fusarium* y *Aspergillus*),

las cuales comúnmente ocurren en áreas tropicales y las queratitis por hongos levaduriformes (particularmente *Cándida*).

Las Queratitis por hongos filamentosos usualmente ocurren después de trauma ocular, en personas previamente sanas, varones jóvenes relacionados a trabajos agrícolas o en medios rurales; el agente traumatizante (partícula de origen vegetal o animal) puede implantar el hongo directamente al estroma corneal o abrasionar el epitelio permitiendo la invasión de un hongo exógeno. Los factores ambientales de humedad, calor y viento tienen gran influencia en las infecciones filamentosas, tal es así que en regiones con características tropicales como Sud Florida, Sud India, Bangladesh y Nepal reportan una incidencia del 17% al 40% de infecciones por hongos filamentosos. Los factores predisponentes de menor frecuencia son el uso de lentes de contacto, inmunocompetencia o administración previa de corticoides y antibióticos. Por el contrario en las queratitis por *Cándida*, hay por lo general un factor predisponente previo ocular (ojo seco, alteraciones palpebrales, etc) o condición sistémica (diabetes, inmunosupresión, etc); este tipo de queratitis puede también ocurrir en una alteración pre-

via del epitelio debido a Herpes o abrasión por lente de contacto contaminada. Las infecciones corneales por hongos necesitan reconocimiento temprano para facilitar la recuperación completa. Los síntomas son usualmente inespecíficos y algo más prolongados (5-10 días) en relación a las infecciones bacterianas. Las queratitis fúngicas filamentosas pueden comprometer cualquier parte de la córnea, las lesiones se presentan como un infiltrado blanco grisáceo con márgenes irregulares con líneas que se extienden más allá del borde de la úlcera en el estroma sano, infiltrado estromal granular multifocal (lesiones satélites), anillo inmunológico, pliegues en descemnt e iritis moderada pueden estar presentes. La evolución después de la primera semana es a una placa endotelial con hipopión. La investigación microbiológica debe ser siempre realizada cuando se sospecha la infección micótica. El material se obtiene por raspado de la base y bordes de la úlcera con lanceta estéril o espátula. Algunas veces no es posible la toma de muestra por raspado por falta de defecto epitelial por lo que se debe realizar biopsia corneal, material obtenido también al momento de la queratoplastia penetrante. Varias técnicas de examen directo al microscopio permiten un rápido diagnóstico presuntivo de queratitis micótica: el hidróxido de potasio al 10% (KHO) es de realización rápida y sencilla con una sensibilidad en los cultivos del 75-90%, la tinción de Gram (sensibilidad 45-73%), tinción de Lactophenol cotton blue (LPCB) tiene sensibilidad de 70-80%, Metenammina de plata y calcofluor white de 80-90%.

El material para cultivo es inoculado en diversos medios sólidos para el crecimiento como Agar-sangre y Sabouroud (método de elección) además en medios líquidos como el

Tioglicolato, y se incuban a una temperatura de 30 a 37 grados centígrados, si bien el crecimiento del hongo ocurre a los 3-4 días, el medio de cultivo requiere incubación durante 4 a 6 semanas. La técnica de Reacción de Cadena de Polimerasa (PCR) es promisoría al ofrecer ventajas en relación a otros cultivos como mayor rapidez en el diagnóstico y recolectar muestras alejadas, sin embargo debe ser considerada la posibilidad de falsos positivos. El tratamiento debe instaurarse tan pronto como se sospeche el origen micótico, ya que contamos con pocos agentes antimicóticos, la mayoría son fungistáticos, requieren terapia prolongada y es común que el tratamiento fracase cuando el inicio del mismo es tardío. Los antifúngicos presentan una limitada penetración en córnea y son irritantes o tóxicos para la superficie ocular, por lo que son poco eficaces. Los antifúngicos disponibles son los Polienos: que incluyen Natamicina y Anfotericina B, Compuestos azólicos: que incluyen Triazol, Clotrimazol, Imidazol, Fluconazol y Variconazol y otros compuestos como flucitocina y sulfadiazina de plata. Si se observan hifas en el microscopio natamicina 5% constituye el tratamiento de elección (anfotericina B 0.15% es otra opción), si se trata de levaduras o pseudohifas se puede tratar con anfotericina B 0.15%, fluconazol 2%, natamicina 5% o flucitocina 1%. La terapia debe ser 1 gota por hora durante varios días, para un descenso gradual posterior según la evolución. Debido a que la infección micótica responde lentamente al tratamiento, los signos clínicos de mejoría deben ser cuidadosamente buscados, estos incluyen: disminución del dolor, decrecimiento del tamaño y profundidad, desaparición de lesiones satélites, y delimitación de los bordes de la lesión. La quemosis e inyec-

ción conjuntival asociada a queratitis epitelial, pueden indicar toxicidad del agente antifúngico empleado.

Las muestras que resultan negativas durante el tratamiento no siempre indican que la infección ha sido erradicada, ya que puede haber proliferación activa del hongo en la parte profunda del estroma, por tanto el tratamiento debe ser continuado por lo menos durante 6 semanas.

Si la infección corneal progresa a pesar del tratamiento antimicótico intenso, está indicada la intervención quirúrgica.

La cirugía tiene la finalidad de remover elementos antigénicos e infecciosos y necróticos. Para el manejo de lesiones de úlceras pequeñas y superficiales el método utilizado es debridamiento con colgajo pediculado (raqueta) en asociación con terapia antifúngica; para úlceras más severas es necesario queratpectomía lamelar con recubrimiento conjuntival. Si bien han habido avances en el diagnóstico y tratamiento de las infecciones de la córnea, 15-27% de los pacientes requieren intervención quirúrgica debido a la falla del tratamiento médico o presentación avanzada del caso. El desarrollo de la queratitis micótica depende en definitiva de la interrelación de factores del agente (virulencia, resistencia a drogas y toxicidad) factores del huésped (enfermedades predisponentes, respuesta inflamatoria e hipersensibilidad) en adición al tiempo del diagnóstico y apropiado tratamiento médico.

El conocimiento de los factores interactuantes es importante en el manejo apropiado y la prevención de las infecciones corneales.

Propósito

Estudiar las características demográficas,

datos clínicos, evaluación microbiológica de los abscesos corneales de etiología micótica ocurridos en un Hospital Oftalmológico de nivel terciario de derivación nacional en la ciudad de Buenos Aires

Material y Métodos

Paciente: se realizó un estudio retrospectivo de los pacientes que presentaban cultivo positivo para infección corneal de etiología micótica registrados en bacteriología del hospital durante marzo 2005 a febrero 2006, muestras provenientes de diversos servicios especialmente Guardia. Se confeccionó un formulario donde se constatan datos demográficos: edad, sexo, procedencia rural o urbana, período del año en que acontece la infección (primavera-verano u otoño-invierno) duración de los síntomas hasta el momento de la consulta, terapia recibida previamente, probable desencadenante (traumatismo, material vegetal, lente de contacto), factores predisponentes: condición ocular asociada y enfermedad sistémica.

Procedimiento clínico: a todo paciente se le realizó toma de agudeza visual al ingreso y examen oftalmológico bajo lámpara de hendidura, se estudió la lesión corneal y se la describió de acuerdo a la clasificación de las queratitis microbianas graves (Dan B. Jones 1979) de la siguiente manera:

Grado I: úlcera corneal de menos de 2 mm de diámetro, no axil, en tercio medio del estroma, sin alteración estructural y con mínima inflamación del segmento anterior.

Grado II: úlcera de 2 a 6 mm de diámetro, central, invade hasta tercio medio del parénquima, con alteraciones estructurales que respetan el tercio posterior corneal, inflamación moderada a severa del segmento anterior.

Grado III: úlcera de más de 6 mm, ocupa el tercio posterior corneal, con perforación presente o probable de la membrana de descemnt, con hipopión y marcada congestión del segmento anterior. Se investigó la presencia de otra condición ocular asociada a la lesión como: blefaritis, conjuntivitis, ojo seco, queratopatía bullosa, infección viral previa y anomalía de párpados.

Toma de muestra: luego del examen ocular se procedió a la toma de la muestra de la lesión por los oftalmólogos bajo condiciones de asepsia por raspado de los bordes de la lesión con lanceta y espátula. Este procedimiento se realizó con magnificación con lámpara de hendidura y anestesia tópica con proparacaína clorhidrato 0.5%.

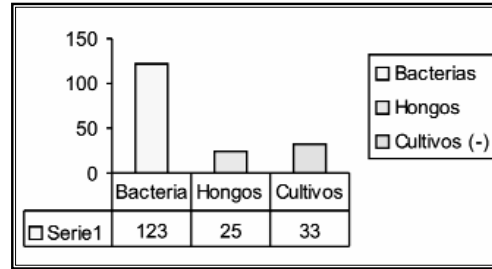
El material obtenido fue inoculado en medios de cultivos sólidos de Sabouroud y agar-sangre de carnero 5% y en medio líquido de Tioglicolato, además de 2 tomas para extendidos de tinción de Gram y Giemsa, las muestras son enviadas al laboratorio para la incubación y el estudio microbiológico.

Resultados


Durante el período de investigación de 1 año, se recibieron en el laboratorio del hospital un total de 197 muestras provenientes de pacientes con abscesos para estudio microbiológico, 123 (62%) resultaron positivas para bacterias, 33 (24%) con resultados negativos y 25 (12%) cultivos positivos para micosis (Cuadro 1).

De los pacientes con datos positivos para micosis, la distribución por sexo fue: varones 21 (84%), mujeres 4 (16%) (Cuadro 2).

El rango de edad estuvo comprendido entre los 11 a 71 años, con una edad media de edad de 46 años.



Cuadro 1. Resultados de los cultivos en laboratorio n = 197

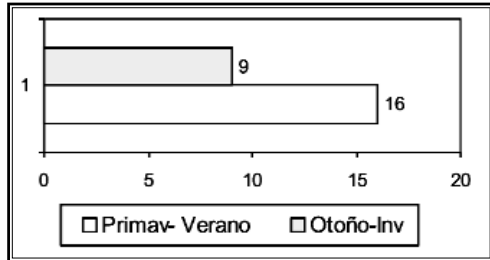


Cuadro 2. Distribución según sexo n = 25

Al analizar el período del año en que se presentaron los casos, durante los meses correspondientes a otoño-invierno (abril a agosto) se constataron 9 casos, mientras que en meses de primavera- verano (septiembre a marzo) 16 casos (Cuadro 3).

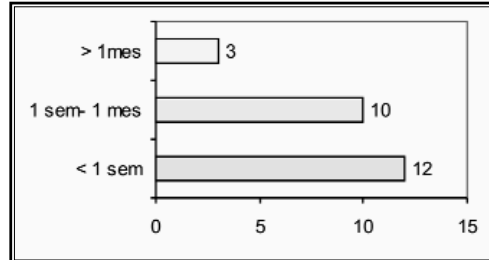
En cuanto a la procedencia de los casos: 16 provenían de áreas urbanas y 9 pacientes derivados de regiones con medios rurales. En relación al tiempo de evolución del cuadro hasta el momento de la consulta, se observó: tiempo de evolución menor a 1 semana en 12 (48%) pacientes, de 1 semana a 1 mes en 10 (40%) pacientes y más de 1 mes en 3 (12%) pacientes (Cuadro 4). En 5 pacientes la causa fue por traumatismos durante el desempeño de su actividad laboral, 4 pacientes refirieron como causa el ingreso de un cuerpo extraño de origen vegetal, 1 paciente por el contacto con 1 insecto en el

ojo, 1 paciente usuario de lentes de contacto, el resto de los pacientes (14) no registra-



Cuadro 3. Distribución según período del año n= 25

ban antecedentes de traumatismo o cuerpo extraño (Tabla 1).



Cuadro 4. Tiempo de evolución del caso n= 25

Causa de la lesión corneal	Nº casos
Traumatismo	5
Cuerpo extraño (vegetal)	4
Cuerpo extraño (Insecto)	1
Lentes de contacto	1
Sin causa relacionada	14

Tabla 1. Causa de la lesión corneal n= 25

Enfermedad predisponente	Nº casos
Diabetes	5
Serología para HIV positiva	1
Internación en UTI	1

Tabla 2. Tipo de enfermedad predisponente n= 7

Al momento de la consulta 16 pacientes habían recibido tratamiento antibacteriano previo al ingreso al hospital y 9 pacientes no habían sido tratados previamente (Cuadro 5). El

estudio de los factores predisponentes de tipo generales que presentaban los pacientes evidenció que en 18 pacientes no existían enfermedades sistémicas, de los restantes 7, la diabetes estaba presente en 5, serología para HIV positivo en 1 paciente y 1 caso con antecedentes de internación en UTI (Ver Cuadro 6 y Tabla 2).

Al examen oftalmológico del ingreso los pacientes presentaban una agudeza visual de 1/10 o peor en 23 casos y mayor a 1/10 en solo 2 casos (Cuadro 7).

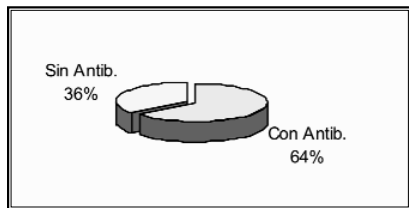
Al estudio bajo biomicroscopía de la lesión corneal se detectaron 14 abscesos grado III, 10 abscesos grado II y 1 absceso grado I (Cuadro 8).

En 18 pacientes no se encontró otra enfermedad oftalmológica asociada, 7 pacientes presentaban patología ocular (Cuadro 9). De los pacientes con patología ocular asociada se registraron las siguientes tipos de afecciones: 2 pacientes con glaucoma neovascular, 1 paciente con catarata y Vitreitis, 2 pacientes con blefaritis, 1 paciente con pannus corneal, 1 paciente con lagofalmo por parálisis facial (Tabla 3).

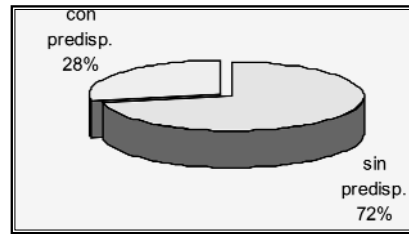
El estudio microbiológico de los absceso

evidenció los siguientes resultados: 11 fusarium sp, 2 aspergillus sp, 2 candida, 2 acremonium sp y 8 extendidos con hifas pero sin cultivo (Tabla 4). No hubo asociación con in-

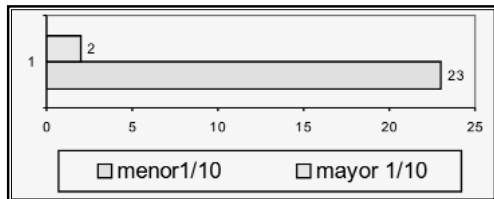
fección bacteriana en el cultivo en 18 casos (hongo aislado) y 7 casos con cultivo positivo para bacteria (2 pseudomona, 1 bacilus y 1 neumococo y 3 stafilococo) (Cuadro 10).



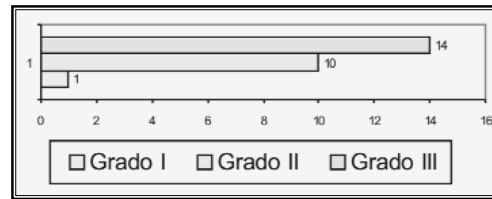
Cuadro 5. Tratamiento antibiótico previo n= 25



Cuadro 6. Presencia de factores sistémicos n= 25



Cuadro 7. Agudeza visual al ingreso n= 25



Cuadro 8. Grado de absceso corneal n= 25

Enfermedad Ocular	Nº casos
Glaucoma neovascular	2
Catarata y Vitreitis	1
Blefaritis	2
Lagofタルmo	1
Pannus	1

Tabla 3. Tipo de enfermedad ocular asociada

Agente etiológico	Nº casos
Fusarium sp	11
Aspergillus sp	2
Acremonium sp	2
Cándida	2
Hifas, cultivo (-)	8

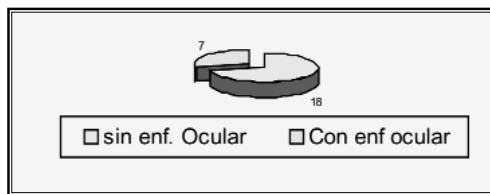
Tabla 4. Micosis: Agente etiológico n= 25

El tratamiento al inicio en todos los casos fue de forma empírica con antibióticos en forma de colirios fortificados (vancomicina, amikacina, ceftazidima) y/o presentaciones comerciales de moxifloxicina y ante la sospecha clínica de micosis o el hallazgo bacteriológico

de hifas el agregado de antifúngicos (fluconazol en colirios fortificados y natamicina de fórmula comercial).

En 13 casos (52%) la evolución desfavorable del cuadro requirió de cirugía, con la realización de los siguientes procedimientos: 1 evis-

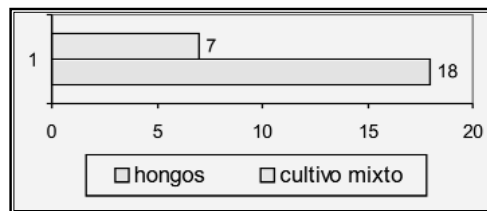
ceración, 1 queratectomía lamelar más parche escleral y recubrimiento conjuntival, 1 parche con recubrimiento más intravitrea, en 10 pacientes queratectomía lamelar y recubrimiento conjuntival solos. Los restantes 12 pacientes sólo recibieron tratamiento médico. En todos los casos la agudeza visual al final del proceso infeccioso fue menor a 1/10.



Cuadro 9. Presencia de enfermedad ocular n= 25

Discusión

La incidencia de las queratitis micóticas en nuestro medio se situó en un 12% de las infecciones corneales, siendo un problema de importancia de salud como en otras partes del mundo, con características comparables a países en desarrollo como la India quien



Cuadro 10. Resultados bacteriológicos n= 25

Procedimiento quirúrgico	Nº casos
Queratectomía lamelar (QL) y recubrimiento conjuntival	10
QL más parche escleral y recubrimiento	1
QL más parche y recubrimiento asociado a inyección intravitrea	1
Evisceración	1

Tabla 5. Procedimiento quirúrgico realizado n= 13

cuenta con el mayor número de publicaciones de esta patología, con datos que van del 17% al 40% de incidencia. A este último se agrega el factor climático con características tropicales. Este estudio evidenció una tendencia a mayor cantidad de casos en el periodo de septiembre a marzo, que corresponde a los meses de primavera- verano. La incidencia de las micosis corneales fue significativamente mayor en varones (84%) en re-

lación a mujeres, este predominio ha sido descrito en numerosos estudios.

Otra característica demográfica que se señala en la bibliografía es la predominancia de estas infecciones en personas jóvenes y por lo general relacionadas a un medio rural o granjeros, la media de edad de presentación en nuestro estudio fue de 46 años, no pudiendo demostrarse una mayor presencia de casos de pacientes de medios rurales. La mayoría de los pacientes no presentaba una enfermedad previa de base como factor predisponente; las infecciones por hongos filamentosos como *Fusarium* sp, ocurren tras un trauma mínimo ocular o el contacto con un cuerpo extraño de naturaleza vegetal que favorece el implante del agente infeccioso en el estroma corneal ya sea directamente o por lesión y pérdida de la integridad del epitelio e invasión por hongo exógeno.

Otros casos estuvieron asociados a pacientes inmunodeprimidos, diabéticos y con relación a internación prolongada en UTI, en tales circunstancias es más común la presencia de infecciones por hongos levaduriformes como *Candida* que necesitan de un factor predisponente sistémico u ocular (blefaritis, lentes de contacto, lesión del epitelio corneal). Esta asociación no fue posible demostrar en nuestro estudio, ya que evidenciaron solo 2 casos de infección por *Candida*. Los resultados demostraron también que la mayoría de los pacientes consultaron en la primera semana de inicio de los síntomas, y que ya habían recibido tratamiento antibacteriano previo; estas infecciones tienen una morbilidad mayor en relación a las formas bacterianas, ya que puede simular otras patologías inflamatorias corneales, el diagnóstico suele retrasarse y el tratamiento disponible se considera al momento poco eficaz. La mayoría de los casos ingresaron con agudeza visual de 1/10 o peor y lesiones corneales graves, casi en su totalidad abscesos grado II y III. Lesiones consideradas de riesgo de perforación ocular, avance de la infección a cámara posterior y endoftalmitis.

Los agentes infecciosos más frecuentemente hallados fueron hongos filamentosos especialmente *Fusarium* sp, seguido de *Aspergillus* sp, este dato se correlaciona con numerosas publicaciones de otras partes del mundo.

En la mayoría (18 pacientes) de los casos creció el hongo aislado, en cuanto al crecimiento asociado a bacterias estuvo presente en solo 7 casos, este hallazgo puede estar relacionado al tratamiento antibacteriano previo en la mayor parte de los pacientes que

puede haber inhibido el crecimiento bacteriano. En comparación, otros estudios con mayor casuística como los publicados en la India muestran cultivos mixtos (bacterias y hongos) en 29% de los casos y especies de *Acanthamoeba* en 2.3%. En el 48% de los casos (12 pacientes) la infección pudo ser controlada con el tratamiento médico. Sin embargo debido a la naturaleza de las lesiones como la presencia de invasión estromal profunda con alta carga fúngica y factores del huésped como insuficiente respuesta inflamatoria, sumada a la relativa ineficacia de los agentes antifúngicos disponibles y su escasa penetración en el tejido corneal, la evolución del cuadro resultó desfavorable en los restantes 13 (52%) pacientes, requiriendo la realización de cirugía de urgencia, el procedimiento de elección en estas condiciones fue queratectomía lamelar y recubrimiento conjuntival, con la finalidad de eliminar tejidos necróticos e infecciosos y llevar vasos sanguíneos al punto de la infección, también de mejorar la eliminación de los hongos e impedir la perforación. Para las características del hospital resulta un método sencillo, no requiere de tejido donante y puede realizarse de urgencia. En un segundo tiempo (no menor a 6 meses) cuando el proceso infeccioso fue controlado, se puede programar retirar el recubrimiento y realizar una queratoplastia penetrante con o sin cirugía de catarata.

La cantidad de casos que requirieron resolución quirúrgica resulta significativamente mayor en comparación con otras series que describen la necesidad de cirugía en un 20 a 25% de los casos, siendo la técnica más utilizada la queratoplastia penetrante.

Como conclusión las infecciones corneales de etiología micótica constituyen un importante problema oftalmológico con riesgo de ceguera corneal y en algunos caso de pérdida del globo ocular, a pesar de los avances en el diagnóstico y tratamiento en los últimos años.

Bibliografía

1. Barathi M. Ramakrishnan R. Vasu S. Meenakshi R. "Epidemiological characteristics and laboratory diagnosis of fungal keratitis. A three years study, Indian Journal of Ophthalmology. 2003. Vol 51- 4. pag 315-321.
2. Brunzini R. Ballesteros C. Corvino V. "Recubrimientos conjuntivales en queratomicosis", Oftalmológica Santa Lucía, 2002. Vol 1, pag 129-136.
3. Chander J. Sharma A "Prevalence of fungal corneal ulcers in northern India, Infection 1994; 22: 207-209.
4. Denis M. O`day. "Fungal Keratitis", En Pepose J. Gary N. Kirk R, Ocular Infeccion and Immunity, Mosby.
5. Geeta Kashyap V. Prashant G. Usha Gopinathan M. "Evaluation of agent and host factors in progression of mycotic keratitis, Ophthalmology, 2002;109:1538-1546.
6. Grayson, M. "Enfermedades de la Cornea" Año 1999, 4º editorial Elsevier, España.
7. Minervini P. Apestey N. Villada M. "Estudio comparativo de los germenos mas frecuentes aislados en abscesos corneales y su sensibilidad", Oftalmológica Santa Lucia, 2004; 3: 89-94.
8. Panda A. Namrata Sharma G. Gopal D. Niranjana K. "Mycotic keratitis in children: Epidemiological and Microbiologic evaluation, Cornea, 1997, Vol 16(3), Pag 295-299.
9. Srinivasan M. "Fungal keratitis", Current Opinon Ophthalmology, 2004, Vol 15, pag 321-327.
10. Srinivasan M. Gonzales C. George C. "Epidemiology and etiological diagnosis of corneal ulceration in Madurai, South-India. Br J Ophthalmology 1997; 81:965-71.
11. Thomas P. "Fungal infección of the cornea", Eye. 2003; 17:852-862.



REVISIÓN

Glaucoma de Células Fantasma

María Fernanda Suárez Velázquez

Resumen

El glaucoma de células fantasmas es un tipo de glaucoma secundario poco frecuente, en el cual, el aumento de la presión intraocular es debido a la obstrucción de espacios intertrabeculares por eritrocitos que modifican sus características reológicas (células fantasmas), posteriormente a una hemorragia del vítreo, en un período de semanas, y pasan a la cámara anterior a través de un defecto en la hialoides anterior. Este glaucoma puede producirse luego de una vitrectomía, herida contusa o penetrante, cirugía de catarata o por un hemovítreo espontáneo.

Debe siempre tenerse en cuenta luego de un aumento de la presión ocular semanas posteriores a una hemorragia vítrea. El diagnóstico es clínico, teniendo en cuenta las características células fantasmas, color caqui, que pueden observarse en cámara anterior mediante biomicroscopía y pueden confirmarse a través un estudio citológico de las mismas. El tratamiento depende del tiempo de evolución y de la presión intraocular, pudiendo utilizar tratamiento médico con presiones que varían entre los 20 y 40 mmHg o si es mayor, implementar lavado de cámara, vitrectomía o ambos. El tratamiento será exitoso si la presión intraocular vuelve a la nor-

malidad, sugiriendo que el sistema de drenaje del acuoso se ha librado del material obstructivo.

Introducción

En 1976, Campbell y colaboradores, describieron una forma de glaucoma secundario en la cual, los eritrocitos degenerados se desarrollan en la cavidad vítrea y posteriormente entran en la cámara anterior donde obstruyen temporariamente la salida del acuoso, generando de esta manera, un aumento de la presión intraocular. Desde ese entonces, pocos han sido los casos y series publicadas de esta patología en la literatura. El glaucoma de células fantasmas es una rara entidad asociada al aumento de la presión intraocular debido a la obstrucción de espacios intertrabeculares por eritrocitos degenerados (fantasmas), que se generan posteriores a una hemorragia del vítreo y pasan a la cámara anterior a través de un defecto en la hialoides anterior.

El glaucoma por células fantasmas puede producirse luego de una vitrectomía, herida contusa o penetrante, cirugía de catarata o por un hemovítreo espontáneo y requerir tratamiento médico y con frecuencia quirúrgico^(1,5,9).

El objetivo del siguiente trabajo es realizar una

revisión de esta patología, teniendo en cuenta su fisiopatología, formas clínicas, métodos diagnósticos y evaluar qué tratamiento es el más adecuado y efectivo para implementar.

Desarrollo

Fisiopatología

Hay tres pasos que se deben tener en cuenta, con respecto a la fisiopatología del glaucoma de células fantasmas:

1.- degeneración eritrocitaria en la cavidad vítrea.

Se produce una hemorragia, que se produce por lo general dentro de la cavidad vítrea. Los eritrocitos frescos degeneran en un período de semanas, son transformados, de su típica naturaleza bicóncava, deformable, en estructuras con forma esférica, menos deformables, de color caqui y con paredes más delgadas y aspecto ahuecado, denominadas "células fantasma", de 4 a 8 μm de diámetro. En las células se desarrollan agrupamientos de hemoglobina desnaturalizada, dispuestos alrededor de la superficie interna de la membrana plasmática, denominados "cuerpos de Heinz". La membrana eritrocitaria se torna porosa y la hemoglobina filtra de las células hacia la cavidad, la hemoglobina extracelular se acumula en grupos color caqui que, se adhieren unos a otros, al vítreo o en bandas de fibrina. Esta degeneración se produce en cualquier parte, pero se observa más en la cavidad vítrea. Los grupos de células se movilizan y permanecen en la cavidad vítrea por muchos meses, hasta que la solución de continuidad de la hialoides anterior les permite entrar en la cámara anterior, atravesándola en forma individual, sin agruparse, acu-

mulándose cientos de miles. A diferencia de los eritrocitos frescos, estas células no pasan con rapidez a través de un filtro Millipore de 5 μm o trabeculado humano ^(1,6,9).

En un segundo tiempo, se inicia la acción fagocitaria de los macrófagos sobre los eritrocitos y sus restos, acumulados en el espacio vítreo. Esta actividad probablemente responde a la limpieza gradual de la cavidad vítrea luego de una hemorragia. Se fagocitan eritrocitos frescos, células fantasmas y hemoglobina extracelular. Se ha comprobado que los macrófagos, no juegan un rol importante en la obstrucción del trabeculado ^(5,6).

2.- ruptura de la superficie anterior de la hialoides.

Si la superficie anterior permanece intacta, los eritrocitos o las células fantasmas no pueden pasar hacia la cámara anterior. Una vez que se rompe, como ocurre por lo general durante la vitrectomía, cirugía de catarata o trauma, las células fantasmas se liberan y pasan gradualmente hacia la cámara anterior ⁽⁵⁾.

3.- cambios característicos de las células fantasmas y obstrucción del trabeculado.

El flujo de humor acuoso a través del trabeculado puede ser obstruido de varias formas: a) oclusión del trabeculado (como en el glaucoma de cierre angular), b) sobrecrecimiento celular, donde se encuentran células y membranas cubriendo el trabeculado (como en el glaucoma neovascular, endotelización de la cámara anterior), c) cicatrización del trabeculado (luego de una inflamación o trauma), d) obstrucción de los espacios intertrabeculares (*el glaucoma de células fantasma es un excelente ejemplo de este tipo de obstrucción*), e) como efecto secundario a la alteración de la función de las células endoteliales (glaucoma pigmentario), f) colapso trabecular.

La salida de los eritrocitos frescos de la cámara anterior no es un proceso completamente comprendido. Debido a sus características, un eritrocito de 8 μ m se deforma instantáneamente para pasar por un capilar de 3 μ m y rápidamente vuelve a adquirir su forma original (los eritrocitos frescos pueden pasar fácilmente a través del trabeculado). Muchas células pasan a través de los espacios intertrabeculares, la malla yuxtacanalicular, y vacuolas gigantes en el canal de Schlemm.

Algunos eritrocitos, también, pueden pasar entre las células endoteliales que tapizan el canal de Schlemm. La fuerza que conduce su pasaje unidireccional puede ser la presión diferencial entre la cámara anterior y el canal de Schlemm ⁽⁵⁾.

Pero cuando se degeneran a células fantasmas, sus características reológicas cambian, pierden su capacidad de deformación y la hemoglobina es expulsada de la célula. A diferencia de los eritrocitos frescos que pasan fácilmente hacia el interior del trabeculado y el canal de Schlemm. Las células fantasmas se alojan en el exterior y en la porción media del trabeculado, son eficaces obstaculizando las vías de drenaje del humor acuoso (en estudios experimentales se ha demostrado que son 3 veces más efectivas que los eritrocitos frescos como elementos obstructores de la malla trabecular) ⁽¹⁾. Las células endoteliales que tapizan el trabeculado tienen capacidades fagocíticas, envolviendo células fantasmas y eritrocitos frescos, pero, aparentemente, no fagocitan un gran número de ellos. La eventual purificación del trabeculado se cree que se produce principalmente a nivel del canal del Schlemm ^(5,7).

Formas clínicas

El paciente con glaucoma de células fantasma tiene como antecedentes una hemorragia vítrea y un evento compatible con el desarrollo de una ruptura o apertura de la superficie anterior de la hialoides.

Post vitrectomía: se produce en casos con hemorragia vítrea preexistente, cuando hay ruptura de la hialoides anterior, y el vítreo y las células no son totalmente removidas. En los primeros tiempos, sólo se extraía parte del vítreo por temor a dañar la retina periférica, sin remover todo el contenido hemorrágico. Fue en esos casos que se observó glaucoma de células fantasma con elevación de la presión intraocular post vitrectomía, por presencia de eritrocitos degenerados en cámara anterior. Durante la vitrectomía, los instrumentos que entran por pars plana causan una disrupción de la superficie anterior de la hialoides, provocando un significativo aumento de material hemorrágico, que permanece en la periferia, que luego pasa a la cámara anterior causando elevación de la presión intraocular en un período que varía de días a semanas. En la actualidad con la completa evacuación de la cavidad vítrea, raramente se produce glaucoma de células fantasma ^(5,8,9).

Cirugía de cataratas: puede presentarse este tipo de glaucoma luego de un hipema, que es la complicación más común en la cirugía de catarata relacionada a glaucoma de células fantasmas, en el periodo postoperatorio inmediato. La extracción de una catarata se puede complicar con una significativa hemorragia anterior con disrupción de la superficie anterior de la hialoides. La hemorragia en la cámara anterior puede pasar posteriormente a la cavidad vítrea. En periodos temprano del postoperatorio, la hemorragia en el seg-

mento anterior puede asociarse a elevación de la presión intraocular, que se resuelve gradualmente. Pero semanas después, una segunda elevación puede deberse a células fantasmas que filtran hacia la cámara anterior. La hemorragia en la cámara anterior resuelve dentro de la primera y segunda semana, seguido de un aumento de la presión intraocular entre la segunda y sexta semana, con la aparición de células fantasma. Otra posible causa sería la presencia de hemovítreo previo a la cirugía y rotura de la hialoides anterior como resultado de la cirugía de cataratas, permitiendo así la entrada a cámara anterior. También se puede observar en casos de hemovítreo posterior a la cirugía y donde las células avanzan a través de los defectos previos de la hialoides anterior. Se ha visto en casos de implantación de lentes intraoculares en cámara anterior o fijados al iris ^(5,9).
 Trauma ocular: una contusión o una herida penetrante pueden dar como resultado un hipema. En este tipo de heridas, la fuente de la hemorragia es usualmente por un desgarro o ruptura que puede afectar la superficie anterior de la hialoides permitiendo el pasaje de sangre a la cavidad vítrea. Estas células sanguíneas degeneran a células fantasmas, entre una y dos semanas posteriores al trauma, y lentamente se movilizan al interior de la cámara anterior. Inicialmente la presión aumenta por la hemorragia en la cámara anterior, que puede ceder una vez que resuelve la hemorragia. Luego de dos a tres semanas del trauma, la presión vuelve aumentar por aparición de células fantasma en la cámara anterior, estas células son tres veces más efectivas que los glóbulos rojos frescos para obstruir el trabeculado.

En los traumas donde se desarrollan hipe-

mas, los eritrocitos en cámara anterior pueden permanecer rojos por mucho tiempo, sin degenerar a células color caqui. Pero en el caso de un hipema total, con una posible reducción de oxigenación, se forman células fantasma, jugando un rol muy importante en la elevación de la presión intraocular. En la aspiración de hipemas totales se han encontrado un significativo número de células fantasma ocultas. El pasaje de eritrocitos frescos a células fantasmas en cámara anterior es un proceso mucho más lento que en el vítreo. En cámara anterior los eritrocitos frescos retienen por períodos mucho más largos su coloración roja, debido a los altos niveles de oxígeno y nutrientes, sumado a la rápida circulación de fluidos ^(4,5).

Hemovítreo espontáneo: raramente se produce posterior a un hemovítreo espontáneo, generalmente causado por enfermedades vasculares retinianas. Es poco común que las células atraviesen la membrana anterior de la hialoides (que actúa como barrera de difusión), sin tener como antecedentes cirugías o injurias, pero se han reportado algunos casos. Se ha comprobado que la degeneración vítrea, se produce en casos como uveítis posterior severa, miopía, degeneración vitreoretinal, hemorragia vítrea crónica, debilidad congénita de la hialoides, y en casos de edad avanzada. Se producen formaciones lacunares adyacentes a la superficie anterior de la hialoides, con la subsiguiente coalescencia o ruptura. Esto permitiría el pasaje de células fantasmas a través de las rupturas, pudiendo producirse de esta manera, glaucoma de células fantasmas ^(2,7,8).

Características clínicas y métodos diagnósticos

Haciendo una observación de los eventos iniciales, todos los casos de glaucoma por células fantasma tienen las mismas características clínicas. Estas células pasan de la cavidad vítrea hacia la cámara posterior y de ahí a la cámara anterior, donde circulan libremente en el humor acuoso. El glaucoma dura de semanas a meses dependiendo del volumen de sangre en el vítreo y de la habilidad por parte del trabeculado de limpiar los eritrocitos degenerados. La presión intraocular puede volver a la normalidad solo si un pequeño número de células pasa hacia la cámara anterior. En el caso contrario, puede elevarse de mediana a severamente elevado, llegando a alcanzar los 60 mmHg, asociado a severo dolor ocular. Si la córnea se encuentra edematosa, la colocación tópica de una gota de glicerol, permite aclarar la observación del contenido acuoso ayudando al diagnóstico.

El diagnóstico debe realizarse cuidadosamente bajo examen biomicroscópico, con lámpara de hendidura, en cámara anterior. A gran aumento y con cortes finos, se pueden observar pequeñas células color caqui dentro del humor acuoso. En algunas ocasiones una capa de estas células color caqui, puede coleccionarse a nivel inferior dando la imagen de un pseudohipopion. También puede suceder que pasen eritrocitos frescos desde el vítreo a la cámara anterior y que decanten junto con las células fantasma, formando capas alternantes, signo de la barra de caramelo (candy-stripe).

A pesar de la presencia de células en la cámara anterior, no se obtiene una respuesta inflamatoria. Estas células color caqui no sueen adherirse al endotelio corneal y no se observan precipitados queráticos, en glaucoma de células fantasma puros.

La gonioscopia tiene una apariencia normal, el ángulo de la cámara anterior está típicamente abierto, observándose células fantasma en el humor acuoso. En raras ocasiones, si hay una suficiente cantidad de células presente, la superficie del trabeculado puede tornarse color caqui. En algunos casos una pequeña capa de células puede estar presente en el ángulo inferior y puede pasar desapercibida si no se realiza un cuidadoso examen gonioscópico.

El estudio de la cavidad vítrea puede revelar signos de hemorragia previa. El vítreo puede adquirir una coloración caqui y la observación del fondo puede verse obstruida por la hemorragia.

La aspiración en cámara anterior, se lleva a cabo cuando el diagnóstico es incierto. Luego de la administración de antibióticos tópicos, se realiza una paracentesis a nivel limbar con una aguja 30 G localizada en cámara anterior. Se extrae material y se lo examina usando un microscopio de contraste de fase o por microscopia óptica de rutina de una muestra incluida en parafina y teñida con hematoxilina y eosina. Se han observado membranas circulares finas con estructuras similares a tildes alineados (cuerpos de Heinz) y adheridos a la pared interna de los eritrocitos desnaturalizados. Puede utilizarse metilo violeta al 1% para teñir estas células, ayudando así al diagnóstico. Por lo general hay un gran número de células fantasma, con pocos macrófagos y muy poca hemoglobina extracelular. Cuando se realiza un centrifugado, las células forman una capa de color caqui. Si también hay presencia de eritrocitos frescos, las células desnaturalizadas se ubican por encima de estos, indicando así que son mucho más livianas ^(1,5,6,7,9).

Diagnósticos diferenciales

Glaucoma neovascular: en este tipo de glaucoma no se encuentran células fantasmas en el humor acuoso, pero si se puede asociar a hemorragia vítrea. Tanto el glaucoma neovascular y como el glaucoma de células fantasmas, pueden causar una repentina elevación de la presión intraocular con edema corneal. En el neovascular, a la biomicroscopia se puede observar neovascularización del margen pupilar o del ángulo, o el cierre angular sinequiado, ninguna de estas características esta asociada al glaucoma de células fantasmas.

Glaucoma hemosiderótico: alteración poco común, es un glaucoma de ángulo abierto que se produce tras varios años, con depósito de hierro en el trabeculado. La hemoglobina de los eritrocitos lisados en la cámara anterior es fagocitada por las células endoteliales trabeculares. Posteriormente, el hierro de la hemoglobina causa siderosis, que se cree produce alteraciones titulares en el trabeculado resultando en la obstrucción del acuoso. No se observan células fantasmas en estos casos.

Glaucoma hemolítico: es un glaucoma secundario de ángulo abierto, asociado con hemorragia intraocular en la cual los macrófagos ingieren el contenido de los eritrocitos y luego se acumulan en el trabeculado, obstruyendo la salida del acuoso. Se observan numerosas células sanguíneas rojas flotando en el acuoso y el ángulo con pigmento castaño rojizo cubriendo el trabeculado. La alteración es autolimitante y siempre que sea posible debe ser tratada médicamente, de lo contrario se recomienda un lavado de cámara.

Glaucoma asociado a uveítis: en la cá-

mara anterior hay leucocitos, con frecuencia se los confunde con células fantasmas, por lo que se utilizan corticoesteroides para su tratamiento, que pueden disminuir la reabsorción de células sanguíneas, interfiriendo con la acción normal de las células del trabeculado. Los típicos signos asociados a uveítis incluyen precipitados queráticos, sinequias anteriores y posteriores que no se observan en este tipo de glaucoma ^(2,5,9).

Tratamiento

El manejo del glaucoma de células fantasmas incluye tanto tratamiento médico como quirúrgico.

Si la presión intraocular se encuentra entre los 20 y 40 mmHg, el tratamiento médico es suficiente para controlarla y prevenir daño del disco óptico. Por lo general se recomienda instaurar medicamentos que disminuyen la producción de humor acuoso (bloqueantes beta adrenérgicos, inhibidores de la anhidraza carbónica). Los mióticos pueden ser útiles, para facilitar la salida del acuoso, ya que los espacios intratrabeculares están obstruidos por estas células ^(5,7).

Si la presión es mayor a 40 mmHg, puede causar un daño permanente en el nervio óptico, por lo que se requiere tratamiento quirúrgico. Suele estar indicado cuando persisten estos valores de presión por semanas a pesar del tratamiento médico. Lavado de cámara, es el primer tratamiento de elección ⁽⁴⁾, se realiza una pequeña paracentesis en la córnea, a nivel temporal y se drena el contenido de la cámara anterior e irrigando con solución salina fisiológica para lavar la mayor cantidad de células fantasmas que sean posibles. Se crea un movi-

miento circular con el fluido alrededor de la circunferencia del ángulo para remover las células de la superficie del trabeculado.

Si las células degeneradas provienen de una hemorragia en cámara anterior sin hemorragia vítrea o con muy poco hemovítreo, este tratamiento se vuelve muy efectivo. Pero si hay un gran reservorio de material hemorrágico de largo tiempo de evolución en el vítreo, un simple lavado de cámara es insuficiente para controlar la situación.

Luego de unos días, la cámara anterior se llena de células fantasmas que provienen del vítreo y aumenta nuevamente la presión intraocular. Este procedimiento puede repetirse tantas veces como sea necesario pero, se cree que, probablemente no remueva células del intersticio ^(2,3,5,7,8).

Un lavado de cámara anterior previa vitrectomía en ojos afáquicos, es el procedimiento a tener en cuenta, ya que se puede realizar el lavado de células fantasmas, a través de una irrigación directa de cámara anterior y cavidad vítrea simultáneamente ⁽⁸⁾.

La vitrectomía ha sido efectiva en muchos casos removiendo los restos celulares y extracelulares que causan el glaucoma.

Con este procedimiento se consigue por lo general la disminución permanente de la presión intraocular. Puede producirse una persistencia del glaucoma luego de la vitrectomía, debido a la permanencia de restos de células fantasmas o debido a un sangrado durante o posterior a la cirugía (por lo general en la primera semana posterior a la cirugía y puede ser controlado con medicación antiglaucomatosa).

Es por esta causa que, se vio que era efectivo, realizar la irrigación del vítreo para remover la mayor cantidad de restos celulares que se-

an posibles. Por lo general, cuando la presión intraocular vuelve a la normalidad, es sugestivo de que el sistema de drenaje del acuoso se ha librado del material obstructivo ^(2,3,6,8).

Discusión

El glaucoma de células fantasmas es una forma poco frecuente de glaucoma secundario de ángulo abierto, consistente en una elevación de la presión intraocular producida principalmente por una obstrucción mecánica de la malla trabecular por eritrocitos degenerados, células fantasmas, en la cavidad vítrea tras una hemorragia vítrea, que han podido alcanzar la cámara anterior a través de un defecto de la hialoides anterior.

Las células fantasmas, a diferencia de los hematíes frescos, son estructuras rígidas poco deformables, comportándose como eficaces obstructoras (se ha demostrado que son 3 veces más efectivas que los eritrocitos frescos como elementos obstruccionales de la malla trabecular). Este tipo de glaucoma puede producirse luego de una vitrectomía, herida contusa o penetrante, cirugía de catarata o por un hemovítreo espontáneo.

El diagnóstico es clínico, y debe sospecharse en pacientes que presentan un aumento de la presión intraocular con una historia previa de hemovítreo, y presentan en cámara anterior pequeñas células de color caqui. Puede confirmarse mediante el estudio citológico del vítreo o del humor acuoso.

El tratamiento requiere el uso de medicación tópica y/o sistémica, pero en muchas ocasiones se requiere la actuación quirúrgica, bien mediante lavado e irrigación de la cámara anterior o vitrectomía, para eliminar el reservorio de células de la cavidad vítrea,

siendo la solución más definitiva y efectiva.

Conclusión

El glaucoma de células fantasmas siempre debe sospecharse ante la presencia de un aumento de la presión intraocular y una hemorragia vítrea de dos a tres semanas de evolución, debiendo realizarse un examen meticuloso mediante la biomicroscopía, pudiendo confirmar el diagnóstico a través de estudios citológicos del vítreo o del humor acuoso. En la actualidad es una patología poco frecuente, gracias a la remoción de los restos celulares causantes del glaucoma.

Bibliografía

1. Bailez, C.; Pastor, J.; Martín, F.; Saornil, M. *Detección de células fantasmas en citologías vítreas: correlación clínico patológica*, Archivos de la sociedad Española de oftalmología, Jul 2002, N° 7.
2. Brooks, A.; Gillies, W. *Haemolytic glaucoma occurring in phakic eyes*, Br J Ophthalmol, 1986 Aug; 70 (8): 603-6.
3. Brucker, A.; Michels, R.; Green, W. *Pars plana vitrectomy in the management of blood induced glaucoma with vitreous hemorrhage*, Ann Ophthalmol, 1978 Oct; 10 (10): 1427-37.
4. Campbell, D. *Ghost cell glaucoma following trauma* Ophthalmology, 1981 Nov; 88 (11): 1151-8.
5. Campbell, D.; Schertzer, R. *Ghost cell glaucoma*, Ritch, R.; Shield, M.; Krupin, T. The glaucomas, Vol II, Clinical Science, 2º edición, 1996. 1278-1275.
6. Campbell, D.; Simmons, R.; Morton Grant, W. *Ghost cells as a cause of glaucoma*, Am J Ophthalmol, 1976 Apr; 81 (4): 441-50.
7. Epstein, D. *Hemolytic or Ghost cell glaucoma*. En: Epstein, d.; Allingham, R.; Schuman, J. Glaucoma, 4º edición, 1997, 412-415.
8. Mansour, A.; Chess, J.; Starita, R. *Nontraumatic ghost cell glaucoma*, A case report. Ophthalmic surg. 1986 Jan; 17 (1): 34-6.
9. Shield, B. *Glaucomas asociados con sangre ocular degenerada*, Glaucoma Shields. Panamericana. 2º edición. 1987. 300-333.



ACTUALIZACIÓN

Reparación del Desprendimiento de la Membrana de Descement

Dr. Alberto P. Brochard

Los desprendimientos de la Membrana de Descement (MD) localizados, extensos o totales pueden ocurrir como una rara complicación luego de procedimientos quirúrgicos intraoculares como extracción de cataratas, tanto con técnica extracapsular como con facoemulsificación o cirugía de glaucoma, como ciclodialisis e iridectomías, (siendo muy infrecuente en las trabeculectomías) y siendo más frecuente luego de una cirugía traumática de catarata.

Con el avance de la cirugía de catarata de incisión pequeña y con la tendencia a realizar incisiones cada vez más anteriores, se ha incrementado la manipulación quirúrgica del borde de la MD incrementando la incidencia de desprendimiento. Uno no puede predecir la ocurrencia del desprendimiento ya que no se han encontrado factores predisponentes, pero hay que tener en cuenta ciertos factores como la utilización de cuchilletes desafilados, ojos muy hipotónicos o cámaras muy planas que hacen la entrada a la cámara anterior más difícil, así como también la introducción traumática de lentes intraoculares, especialmente con ciertos tipos de inyectores en los lentes plegables o de cámulas para colocar sustancia viscoelástica.

Esta complicación debe ser reconocida y tratada intraoperatoriamente, sin embargo, si no se la reconoce en el momento quirúrgico o se la descubre sólo en el postoperatorio inmediato o mediato debe ser tratada. Monroe⁽¹⁾ realizó gonioscopia de las incisiones a 120 pacientes después de operados de catarata y observó que 11 % de los pacientes tenían volutas de la MD y 43 % tenían desprendimientos localizados de la MD y un borde desigual.

La resolución espontánea, si bien hay casos descritos² es rara y se limita a los casos de desprendimiento pequeños y localizados, y la mayoría de los casos requiere algún tipo de corrección quirúrgica, ya que el pronóstico es pobre y la rehabilitación puede requerir de una queratoplastia penetrante por descompensación corneal permanente.

El manejo dependerá del grado de separación anteroposterior del estroma, el área total de separación y la localización del desprendimiento. Estos han sido caracterizados y clasificados en planos y no planos dependiendo si la extensión del desprendimiento es menor o mayor a 1 mm respectivamente⁽³⁾.

Excepto las lesiones localizadas planas y periféricas que pueden resolver espontánea-

mente, el resto requiere algún tipo de corrección quirúrgica a las pocas semanas de producido el desprendimiento, ya que si esperamos, la fibrosis y los pliegues del tejido impedirán su reaplicación.

Previo a la resolución quirúrgica, si contamos con la posibilidad, debemos realizar una ultrabiomicroscopía, que con su habilidad para mostrar la cámara anterior con alta resolución nos provee una excelente imagen de las estructuras ante una córnea opaca. Nos proveerá de confirmación diagnóstica, nos delinearán la extensión del desprendimiento y la presencia de otra anomalía del segmento anterior como incarceration del iris en la herida o subluxación de la LIO que requerirán de corrección quirúrgica concomitante.

También la UBM es valiosa como guía para la intervención quirúrgica y en el postoperatorio inmediato para verificar el reposicionamiento de la MD y el correcto emplazamiento de las suturas si se las hubiera utilizado.

Entre las variadas técnicas de reparación propuestas encontramos:

- *la inyección de aire*
- *la inyección de sustancia viscoelástica*
- *sutura con polipropileno*
- *la inyección de gas*
- *queratoplastia penetrante*

El objetivo de la reparación es reposicionar la MD y mantenerla plana contra el estroma hasta que se adhiera.

La inyección de una burbuja de 1 ml en cámara anterior con una cánula roma no ha demostrado ser efectiva por la escasa duración de la misma en la cámara, entre dos y tres días, produciéndose el re desprendi-

miento por no permitir el tiempo suficiente de contacto para su reaplicación.

La colocación de sustancia viscoelástica pesada dispersiva puede resultar efectiva, con el inconveniente del pico hipertensivo ocular en el postoperatorio inmediato y el riesgo de que se introduzca entre la MD y el estroma creando una interface que impide su correcta reaplicación, y con un lavado completo entre dos y tres días, que es escaso para la reaplicación de la MD.

La sutura con polipropileno está indicada en los casos de desprendimiento extensos o totales. Se realiza una paracentesis de 1.5 mm en limbo, se introduce una aguja curva de polipropileno doble 10/0 cruzando la cámara anterior tomando la MD se atraviesa el estroma saliendo por la superficie epitelial de la cornea ajustándose para realizar un punto tipo colchonero horizontal. Esta sutura se puede asociar a la utilización de gas o aire coadyuvante. Los efectos adversos de la sutura de la MD son el stretching de la misma con las consecuentes líneas de tensión y defectos localizados.

El SF6 que se expande aproximadamente dos veces en 24-48 hs, al 20% ha resultado ser más efectivo que el aire ya que a esa concentración la burbuja completa dura 1 semana eliminándose totalmente entre dos y tres semanas, y se ha demostrado que no es tóxica para el endotelio ^(4,5) y no se expande dando hipertensión ocular. Ante la presencia de un buen tamponaje incluso no sería necesario realizar la sutura de espesor completo.

Se ha descrito ⁽⁶⁾ la utilización de SF6 al 100% en dosis de 0.25 ml y se vio que a las 24 hs el paciente tenía más de 50 mmhg de

PIO, por lo que se le removió 0.1 ml de SF 6 provocando el descenso de la PIO a 17 mmhg y manteniendo un rango de PIO normal con aplicación de la MD en forma indefinida.

También se ha utilizado el C3F8, gas que se expande aproximadamente cuatro veces en cuatro días; pero con menor frecuencia por temor a su toxicidad endotelial y sus impredecibles fluctuaciones en la PIO.

Al 14 % y llenando la cámara anterior en un 50 % puede tardar hasta 6 semanas en reabsorberse totalmente sin efecto expansor, por lo tanto sin hipertensión ocular y con relativa seguridad para el endotelio ^(4,5) ya que si bien no son inocuos, por ser mejores el humor acuoso, el hialuronato de sodio y la solución salina balanceada, su efecto es similar al aire, que utilizamos frecuentemente ^(7,8) y su prolongado efecto de tamponaje en la cámara anterior lo hace de uso ideal. Por último nos queda la queratoplastia penetrante que se debe dejar como última instancia y con la particularidad de que debe realizarse con puntos de espesor total para tomar la Descement desprendida del borde receptor.

En mi escasa experiencia (tres casos) la Descementopexia con gas reparó con éxito dos de los tres casos, inclusive en desprendimientos extensos, con buena resolución del edema corneal, y un caso con reaplicación parcial con parcial resolución del edema pero con alta satisfacción del paciente que se negó a una queratoplastia penetrante propuesta.

La técnica de realización es simple, indolora (se realiza con anestesia tópica) económica y debe ser intentada siempre previo a la queratoplastia, que siempre puede realizarse más

tarde sin modificar su pronóstico.

A pesar de todo lo antes expuesto, el cuidadoso manejo de la incisión intraoperatorio y el cuidado en la utilización de los materiales e instrumentos utilizados sigue siendo el mejor consejo para evitar una rara complicación que puede llevar a nuestros pacientes a la ceguera.

Bibliografía

1. Monroe, WD. Gonioscopy after cataract extraction. *SouthMed J* 1971; 64:1122.
2. Minkovitz JB, Schrenk LC, Pepose JS, Spontaneous resolution of an extensive detachment of Descement's membrane following phacoemulsification, *Arch Ophthalmol* 1994; 112:551-552.
3. Mackool RJ, Holtz SJ. Descement membrane detachment. *Rch Ophthalmol* 1977; 95:459-463.
4. Foulks GN, de Juan E, Hatchell DL, et al, The effect of perfluoropropane on the cornea in rabbits and cats. *Arch Ophthalmol* 1987; 105: 256-259.
5. Van Horn DL, Edelhauser HF, Aaberg TM Pederson HJ, In vivo effects of air and sulfur hexafluoride gas on rabbit corneal endothelium. *Invest Ophthalmol* 1972; 11: 1028-1036.
6. Ellis DR, Cohen KL, Sulfur Hexafluoride gas in the repair of Descement's membrane detachment. *Cornea* 1995; 14:436-437.
7. Green K, Cheeks L, Stewart DANorman BC Intraocular gas effects on corneal endothelial permeability, *Lens Eye Toxic Res*, 1992; 9 (2): 85-91.
8. Lee DA, Wilson MR, Yoshizumi MO, Hall M. The ocular effects of gases when injected into the anterior chamber of rabbit eyes, *Arch Ophthalmol*, 1991 Apr; 109(4):571-575.



HOSPITAL SANTA LUCÍA

15° AÑO - MÓDULOS DE ACTUALIZACIÓN 2006

PLÁSTICA OCULAR

Director del Módulo: **Dr. Eduardo Torres**

Fecha	Horario	Tema	Responsables
04/09/06	20.00 a 20.45	<i>Lesiones simples de párpado</i>	Dra. Fernanda Baliño
	21.00 a 21.20	<i>Lesiones de párpado complicadas</i>	Dr. Mariano Coronel
	21.20 a 21.45	<i>Técnicas de reconstrucción</i>	Dr. Eduardo Torres
11/09/06	20.00 a 20.45	<i>Estética del párpado</i>	Dra. Amalia Ascarza
	21.00 a 21.45	<i>Anomalías de posición</i>	Dra. Amalia Arcarza Dr. Eduardo Torres
18/09/06	20.00 a 20.45	<i>Traumatismos de órbita</i>	Dr. Luis Crovetto
	21.00 a 21.45	<i>Orbitopatía distiroidea</i>	
25/09/06	20.00 a 20.45	<i>Manejo de las epíforas</i>	Dra. Nélide Iannizzotto Dr. Luis Collado Dra. Alida Alvarez Dr. Carlos Plotkin
	21.00 a 21.45	<i>Cirugía de la epífora</i> <i>Discusión de casos</i>	

CALENDARIO OSL

SEPTIEMBRE 2006

III CONGRESO ALACCSA DEL CONO SUR del 28 al 30 de septiembre

Location: Buenos Aires, Argentina
Venue: Hotel Hilton Puerto Madero
Contact: Congress Secretariat
Tel: (598-2) 916-0900
Fax: (598-2) 916-8902
Email: alaccca2006@congresos-rohr.com
URL <http://www.congresos-rohr.com/alaccca2006>
URL <http://www.alaccca.com>

Diciembre 2006

XX CONGRESO CHILENO DE OFTALMOLOGÍA del 7 al 10 de diciembre

Location: Viña del Mar
Venue: Hotel Sheraton Miramar
Contact: Sociedad Chilena de Oftalmología
Av. Luis Pasteur 5280 Of. 104, Vitacura, Santiago Chile
Email: sochioft@tie.cl
URL: http://www.sochiof.cl/enagenda_xx_congreso.html

REUNIÓN ANUAL DE LA SOCIEDAD OFTALMÓLOGICA DE MADRID del 14 al 16 de Diciembre de 2006

Información: Secretaría General:
Audiovisual y Marketing, S.L.
C/. Donoso Cortés, 73, 1.º
28015 Madrid
Tfnos.: 91 544 58 79 y 91 544 80 35/ Fax: 91 544 18 47
E-mail: avpm@oftalmo.com

OCTUBRE - NOVIEMBRE 2006

XVII INTERNATIONAL CONGRESS OF EYE RESEARCH del 29 de octubre al 3 de noviembre

Organiza: International Society of Eye Research
Lugar: Buenos Aires.
Sede: Hilton Hotel, Puerto Madero
Comité local de organización:
Presidente: Oscar, A. Candia
Vice-Presidente: Angela Suburo
Tesorera secretaria: Rosana Gerometta
Organizador científico: Patrick Cammarata
Miembros: J. Oscar Croxatto, Nestor G. Carri, Ruth
Rosenstein, Alejandro Berra, Mario E. Guido, Cris-
tina Arruti, Nicolas G. Bazán, Debora Farber
Coordinadores de investigación Clínica: Fabián
Lerner, Juan Gallo
Más información en: www.icer2006.com
Contact: International Society for Eye Research
PO Box 193940, San Francisco, CA 94119
Tel: (415) 561-8569 Fax: (415) 561-8531
Email: mail@iser.org or icer_2006@yahoo.com
URL <http://www.icer2006.com>

Lo MEJOR DE LA ACADEMIA EN ESPAÑOL 20TH ANNIVERSARY 15 de noviembre

Location: Las Vegas, Nevada
Contact: Terri Grassi, PAAO Administrative Office
Tel: (817) 275-7553 Fax: (817) 275-3961
Email: info@paa.org
URL <http://www.paa.org/lomejor.html>

MARZO 2007

**6th INTERNACIONAL GLAUCOMA
SYMPOSIUM - I.G.S.**
del 28 al 31 de Marzo de 2007

Atenas
Información: Kenes International
Global Congress Organizers and Association
Management Services: 17 Rue du Cendrier, PO
Box 1726 CH-1211 Geneva 1, Switzerland
Tfno.: +41 22 908 0488/Fax: +41 22 732 2850
E-mail: glaucoma@kenes.com

MAYO - JUNIO 2007

ARVO MEETING
del 6 al 11 de Mayo de 2007

Location: Fort Lauderdale, Florida
Contact: Association for Research in Vision and
Ophthalmology (ARVO)
9650 Rockville Pike, Bethesda,
MD 20814-3998 USA
Tel: (301) 571-1844 /Fax: (301) 571-8311
URL <http://www.arvo.org/arvo>
Website: www.kenes.com/glaucoma

**XXVII CONGRESO DE LA ASOCIACIÓN
PANAMERICANA DE OFTALMOLOGÍA**
del 31 de Mayo al 3 de Junio de 2007

Cancún (México)
Información: Servimed, S.A. de C.V.
Barranca del Muerto No. 520, Col. Alpes. 01010,
México D.F.
Tfno.: (52-55) 9171-9570 /Fax: (52-55) 5660-1903
E-mail: smo@servimed.com.mx

**XXVII CONGRESO PANAMERICANO DE
OFTALMOLOGÍA (PAN-AMERICAN CONGRESS
OF OPHTHALMOLOGY)**
del 31 de Mayo al 3 de Junio de 2007

Location: Cancun, Mexico
Venue: Cancun Convention Center
Contact: Pan-American Association of
Ophthalmology
1301 S Bowen Road, 365 Arlington TX 76013 USA
Tel: (817) 2757553 /Fax: (817) 275-3961
URL: www.paaocancun.org.mx

JULIO 2007

XVIII CONGRESO ARGENTINO DE OFTALMOLOGÍA
del 18 al 22 de julio de 2007

Location: Buenos Aires, Argentina
Venue: Hotel Sheraton Grand Hotel
Contact: Congress Secretariat
Email: info@oftalmologia2007.com.ar
URL <http://www.oftalmologia2007.com.ar>

NOVIEMBRE 2007

AAO ANNUAL MEETING
del 10 al 13 de noviembre de 2007

Location: New Orleans, Louisiana
Venue: Morial Convention Center
Contact: Meetings & Exposition Division
655 Beach Street, San Francisco,
CA 94109 USA
Tel: (415) 561-8500 x320
Fax: (415) 561-8576
Email: meetings@aao.org
URL <http://www.aao.org>

Reglamento de publicaciones

Santa Lucía Oftalmológica es una publicación científica-institucional del Hospital Nacional Oftalmológico Santa Lucía de la ciudad de Buenos Aires, Argentina.

Instrucciones Técnicas para la preparación de los trabajos

Originales

Trabajos de investigación: Los diseños recomendados son de tipo analítico en forma de encuestas transversales, estudio de casos y controles, estudios de cohorte y ensayos controlados. Se sugiere que la extensión del texto (sin incluir resumen, bibliografía, tablas y pies de figuras) no supere un total de 3.000 palabras. El número de citas bibliográficas adecuado no será mayor a 40 y se aceptarán hasta de 8 figuras, tablas o gráficos.

Casos Clínicos

En la descripción de uno o más casos clínicos que supongan un aporte al conocimiento de la enfermedad, la extensión aconsejable es hasta 2.000 palabras, el número de citas bibliográficas aconsejable no será superior a 20 y se sugiere hasta un máximo de 6 figuras o tablas.

Correo de Lectores

En esta sección se propone la discusión de trabajos publicados y la aportación de observaciones o experiencias que por sus características puedan ser resumidas en un breve texto.

La extensión sugerida no será superior a las 100 líneas. El texto puede o no estar acompañado de citas de citas bibliográficas, no superior a 5 y puede admitir una figura y una tabla.

Es, además, un espacio para acercar opinio-

nes, discutir criterios o postular recomendaciones propias de la dinámica cotidiana de nuestra labor profesional.

Editoriales

Los autores que de modo espontáneo deseen colaborar en esta Sección deberán acercar el texto a la Secretaría de Redacción quien encomienda a distintos profesionales en los sucesivos ejemplares, la posibilidad de la confección de estos artículos.

Artículos Especiales

Bajo esta tipología se publicarán trabajos de interés particular para la especialización oftalmológica y que, por sus características, no se adecuen a las tipologías de artículos convencionales de la disciplina. En esta sección se incluye la discusión de los avances recientes en la especialidad.

NORMAS PARA LA PRESENTACIÓN DE TRABAJOS

Las páginas de la revista están cordialmente abiertas para la publicación de trabajos de la especialidad

Educación Continuada

Puesta al día de temas básicos de interés general para el oftalmólogo que se pueden desarrollarse a lo largo de varios números.

¿Cuál es su diagnóstico?

Presentación breve de un caso clínico problema y de su resolución. La presentación en la Revista se hará en dos páginas indepen-

dientes: en una se presentarán nombres y dirección profesional de los autores y el caso clínico acompañado de un máximo de 2 figuras, y en la otra (que se publicará en contraportada) se efectuarán los comentarios diagnósticos y terapéuticos pertinentes, acompañados o no de figuras y de hasta 5 citas bibliográficas. Se aceptan aportaciones a esta sección. Los originales deben adecuarse al modelo de publicación mencionado. Extensión aconsejable de cada página hasta 800 palabras.

Crítica de libros

En esta Sección se publicarán reseñas de libros de interés para la especialidad o novedades de próxima edición que sean de interés para los lectores. En el caso de que se envíe un libro a la Secretaría de Redacción, no implica que necesariamente sea publicada su crítica en el número en curso de la revista.

Otras secciones

Podrán publicarse informes técnicos de las Secciones y Grupos de trabajo del Hospital Santa Lucía así como el contenido de sus reuniones.

Otro tipo de trabajos

trabajos libres o en posters: se sugiere una extensión de hasta 400 palabras. Resúmenes de trabajos presentados en Congresos: podrán publicarse varios por ejemplar de la revista.

Presentación y estructura de los trabajos

Los trabajos editados son propiedad de Oftalmológica Santa Lucía y no podrán ser reproducidos en parte o totalmente sin el acuerdo editorial de la revista. Los artículos, escritos en español o en inglés, deben entregarse en diskette, con su impreso correspondiente y en procesador de textos Word. Los componentes serán ordenados en páginas separadas de la siguiente manera: página titular, resumen y palabras clave, texto, bibliografía, tablas y pies de figuras. Todas las páginas deberán ser numeradas consecutivamente, comenzando por la página titular.

Página titular

La página titular deberá contener los datos siguientes:

- Título del artículo no mayor a 12 palabras.
 - Lista de autores en el mismo orden en el que deben aparecer en la publicación. Debe citarse nombre y apellido.
 - Nombre del centro de trabajo y dirección completa del mismo.
- Si el trabajo ha sido financiado debe incluir-

se el origen y numeración de dicha financiación.

- **Nombre, dirección, número de teléfono o e-mail al que debe dirigirse la co-responsabilidad con el autor.**

- Fecha de envío.

Resumen

La extensión del resumen no será superior a 300 palabras ni inferior a 150 palabras. El contenido del resumen deberá ser estructurado en cuatro apartados diferentes que deberán figurar titulados en el mismo: Objetivos, Métodos, Resultados, y Conclusiones. En cada uno de ellos se describirán, respectivamente, el problema motivo de la investigación, la manera de llevar a cabo la misma, los resultados más destacados y las conclusiones que se deriven de los resultados.

Palabras claves

Tres a 6 palabras clave deberán ser incluidas al final de la página donde figure el resumen. Deberán usarse términos mencionados en el Medical Subject Headings del Index Medicus.

- Inglés. Deberá incluirse una correcta traducción al inglés de título, resumen y palabras clave.

- Texto. Se recomienda la redacción del texto en impersonal. Conviene dividir los trabajos en secciones. Los originales en: Introducción, Material o Pacientes y Métodos, Resultados y Discusión. Las notas clínicas en: Introducción, Observación clínica y Discusión. Se recomienda que cada sección encabece páginas separadas. En general, es deseable el mínimo de abreviaturas, aceptando los términos empleados internacionalmente. Las abreviaturas poco comunes deben ser definidas en el momento de su primera aparición. Se evitarán abreviaturas en el título y en el resumen. Cuando existan tres o más abreviaturas se aconseja que sean listadas en una tabla presentada en hoja aparte. Los autores pueden utilizar tanto las unidades métricas de medida como las unidades del Sistema Internacional (SI).

Cuando se utilicen las unidades SI es conve-

niente incluir las correspondientes unidades métricas inmediatamente después, en paréntesis. Las drogas deben mencionarse por su nombre genérico. Los instrumentos utilizados para realizar técnicas de laboratorio u otras deben ser identificados, en paréntesis, por la marca así como por la dirección de sus fabricantes.

Bibliografía

Las citas bibliográficas deben ser numeradas consecutivamente por orden de aparición en el texto, figurando el número entre paréntesis.

La referencia de artículos de revistas se hará en el orden siguiente: autores, empleando el o los apellidos seguido de la inicial del nombre, sin puntuación y separado cada autor por una coma; el título completo del artículo en lengua original; el nombre de la revista según abreviaturas del Index Medicus; año de aparición, volumen e indicación de la primera y última página. Deben mencionarse todos los autores cuando sean hasta 4 o menos; cuando sean 5 o más deben citarse los tres primeros y añadir después las palabras "et al". Un estilo similar se empleará para las citas de los libros. A continuación se exponen tres ejemplos:

Artículo: Beltra Picó R., Mira Navarro J., Garramone G. *Gastroquiasis. A propósito de cinco casos*. An. Esp. Oftal. 1981; 14: 107-111.

Libro: Fomon S. J. *Infant Vision*, 2ed. Filadelfia/Londres/Toronto: WB Saunders; 1974.

Capítulo de libro: Blines J. E. *Deterioro de la visión*. En: Walker Smith J. A., Hamilton J. R., Walker W. A. (eds.). *Oftalmología pediátrica*. 2da. ed. Madrid. Ediciones Ergon; 1996. p. 2537.

No deben incluirse en la bibliografía citaciones del estilo de "comunicación personal", "en preparación" o "sometido a publicación". Si se considera imprescindible citar dicho material debe mencionarse su origen en el lugar correspondiente del texto.

Trabajos no publicados: (Salinas Pérez C. *Estudio patogénico de la nefropatía*. IgA. En preparación). (Smith J. *New agents for cancer che-*

motherapy. Presentado en el Third Annual Meeting of the American Cancer Society, 13 Junio 1983, New York).

Tablas

Deben ser numeradas en caracteres romanos por orden de aparición en el texto. Serán escritas a doble espacio, y se remitirán en hojas separadas. Tendrán un título en la parte superior que describa concisamente su contenido, de manera que la tabla sea comprensible por sí misma sin necesidad de leer el texto del artículo. Si se utilizan abreviaturas deben explicarse al pie de la tabla.

Figuras

Tanto se trate de gráficas, dibujos o fotografías, se numerarán en caracteres árabes por orden de aparición en el texto. Deben entregarse en papel o en copia fotográfica nítida en blanco y negro (no diapositiva) de un tamaño máximo de 15 por 20 cm. Los autores deberán tener en cuenta, para el tamaño de símbolos, letras, cifras, etc., que después de la reducción, si se precisa, deben tener una dimensión de 3 milímetros. En el dorso de la figura deberá adherirse una etiqueta en que figuren: número de la figura, nombre del primer autor y orientación de la misma (mediante una flecha, por ejemplo). Las figuras se entregarán en un sobre, sin montar. Las microfotografías deben incluir escala e indicación de los aumentos. Si se reproducen fotografías de pacientes éstos no deben ser identificados. Las figuras se acompañarán de una leyenda, escrita en hoja incorporada al texto, que debe permitir entenderla sin necesidad de leer el artículo.

Responsabilidades Éticas

Permisos para reproducir material ya publicado. Los profesionales que deseen reproducir en la revista material (artículos, textos, tablas o figuras) de otras publicaciones deberán solicitar los oportunos permisos al autor como a la editorial que ha publicado dicho material.

Autoría. En la lista de autores deben figurar aquellos profesionales que han contribuido intelectualmente al desarrollo del trabajo. Haber ayudado en la colección de datos o haber participado en alguna técnica no son por sí mismos criterios suficientes para figurar como autor. En general, para figurar como autor se deben cumplir los siguientes requisitos: 1. Haber participado en la concepción y realización del trabajo que ha dado como resultado el artículo en cuestión. 2. Haber participado en la redacción del texto y en las posibles revisiones del mismo. 3. Haber aprobado la versión que finalmente va a ser publicada. La Secretaría de Redacción de Oftalmológica Santa Lucía declina cualquier responsabilidad sobre posibles conflictos derivados de la autoría de los trabajos que se publican en la Revista.

Publicación previa. En el caso de que el artículo ya haya sido publicado, el autor o los autores, en carta de presentación deben hacerse constar si: 1. Parte de los resultados han sido ya incluidos en otro artículo. 2. Una parte de los pacientes ha sido ya reportada en un trabajo anterior. 3. El texto o parte del texto ha sido ya publicado o está en vías de publicación en actas de congreso, capítulo de libro etc. 4. Todo o parte del texto ha sido ya publicado en otro idioma.

Oftalmológica Santa Lucía acepta material original, pero considera la publicación de material en parte ya publicado si el nuevo texto aporta conclusiones diferentes sobre un tema. El autor debe ser consciente que no revelar que el material sometido a publicación ha sido ya total o parcialmente publicado constituye un quebranto de la ética científica.

Envío de originales y corrección de pruebas

Los trabajos en español o en inglés deben ser remitidos al Director de la publicación. Deben entregarse en diskette con su impreso correspondiente y en procesador de palabras Word. El envío se efectuará a Docencia e Investigación, Hospital Oftalmológico Santa Lucía, 2º piso, Av. San Juan 2021, (C1232AAC) Buenos Aires, Argentina; o por e-mail a: agnlucia@satlink.com y a edicionesdelaguadalupe@fibertel.com.ar

El Comité de Redacción se reserva el derecho de rechazar los trabajos que no juzgue apropiados así como de proponer las modificaciones de los mismos en los casos que considere necesarios. En la publicación de los textos la Dirección Editorial se reserva el derecho a la corrección ortográfica, sintáctica o de estilo según las normas de la Academia Argentina de Letras para el correcto uso del idioma.

Periodicidad de la publicación

Esta revista aparece cuatro veces por año.

Compruebe el contenido de su envío

Carta con firma de todos los autores; dos copias completas del artículo; página titular incluyendo:

Título, lista de autores, nombre y dirección del centro, financiación, teléfono, fax del autor y correo electrónico, recuento de palabras, fecha de envío; resumen en castellano (en hoja aparte); resumen en inglés (en hoja aparte); palabras claves (en castellano e inglés); texto; bibliografía (en hoja aparte); leyendas de las figuras (en hoja aparte); tablas (en hoja aparte); figuras identificadas (tres unidades); carta de permiso si se reproduce material; consentimiento informado para fotos.

